Aus der Abteilung für experimentelle Pathologie und Therapie des
William G. Kerckhoff-Herzforschungsinstituts zu Bad-Nauheim.

Blutversorgung des Kopfes nach Unterbindung einer Carotis externa beim Kaninchen.

INAUGURAL-DISSERTATION
ZUR ERLANGUNG DER DOKTORWÜRDE
IN DER ZAHNHEILKUNDE
DER HOHEN MEDIZINISCHEN FAKULTÄT
DER PHILIPPS-UNIVERSITÄT MARBURG

VORGELEGT VON

Erwin Schneider
aus Ostheim bei Butzbach

Marburg (Lahn) 1935
Buchdruckerei Hermann Bauer

Angenommen von der Medizinischen Fakultät Marburg
am 18. Dezember 1935.

Referent: Prof. Dr. Eb. Koch, Bad-Nauheim
Correferent: Prof. Dr. Fliege, Marburg

Gedruckt mit Genehmigung der Fakultät.

R. UNIV.
BIBLIOTHEEK
LEIDEN

Eine ausreichende Blutversorgung ist für den Zustand der Zähne unbedingte Vorbedingung. Es besteht die Möglichkeit, die Folgezustände bei mangelnder Blutversorgung nachzuweisen.

Wurden beim Kaninchen in einseitiger Operation beide Car. externae unterbunden, so kommt es nach Jüdell bei acuten und chronischen Versuchen zu sehr ausgesprochenen Erscheinungen.

1. Acute Versuche.

Bei den acuten Versuchen, d. h. beide Externae werden auf eine gewisse Zeitdauer (80—140 Minuten) abgeklemmt, ist folgendes festgestellt worden.

Die Temperaturkurve fällt anfangs steil, dann immer langsamer ab, bis sie eine konstante Höhe erreicht hat. Die Zunge schrumpft zusammen und nimmt einen lividen Farbton an, der schließlich in ein schmutziges graublau übergeht, sie wird faltig, ledern und trocken. Nach durchschnittlich 16 Minuten hört der Zungenreflex auf. (Beim Berühren der Zunge kein Zusammenzucken mehr.) Die Schleimhäute werden anämisch. Die Nasenatmung hört auf. Der Kornealreflex wird schwächer, hört aber nicht ganz auf. Durchschnittlich beträgt der Temperaturabfall oral 5 Minuten. Nachdem die beiden Carotiden wieder geöffnet sind, erfolgt ein rasches Ansteigen der Temperaturkurve. Nach einer durchschnittlichen Steigerung der Oraltemperatur nach dem Wiederöffnen von 4,65 Grad tritt der Zungenreflex wieder ein. Die Zeit variiert zwischen 2 und 18 Minuten.

2. Chronische Versuche.

Bei den chronischen Versuchen, d. h. die beiden Aa. carotides externae werden über mehrere Tage unterbunden, wurde zusammenfassend folgendes festgestellt.

Im Laufe der Tage tritt auf den Schleimhäuten ein eitriger Belag auf. Dieselben sind anämisch blaß und ödematös angeschwollen. Diese Erscheinungen sind wohl so zu deuten, daß im Gefolge der Blutabsperrung eine Nekrose auftritt, auf deren Boden Bakterien wuchern und Leucozyten auftreten. Die Reflexe von Augen und Zunge sind vollkommen erloschen. Im Oberkiefer und auf der Zunge befinden sich grünlich graue zähschleimige Auflagerungen. Die physiologischen Zahnfleischtaschen der unteren Schneidezähne zeigen eine pathologische Vertiefung, und es läßt sich aus ihnen ein mit Leucozyten und Epithelzellen, sowie Bakterienhaufen vermischtes Sekret ausdrücken. Diese letzteren Erscheinungen fehlen bei den übrigen Zähnen. Die Konjunktiven sind ganz blaß. Der Bulbus ist stark verkleinert. Der intraoculare Druck ist schwächer. Die Nasengänge sind mit einem Sekret ausgefüllt, das sich als fast reiner Eiter auf dem Abstrichpräparat ergibt.

Es erhebt sich nun die Frage, wie bei einseitiger Unterbindung der A. carotis externa die Blutversorgung der Mundhöhle vor sich geht, und welche Erscheinungen im Gefolge der Operation und nach derselben auftreten. Um dies zu studieren, wurde beim Kaninchen die A. carotis externa einer Seite unterbunden, um festzustellen, ob und welche Anastomosen sich sowohl im acuten, wie chronischen Versuch bilden, und in welcher Weise die Ernährung der Mundhöhle vor sich geht.

Befunde früherer Untersucher.

Im Jahre 1901 hat Wessely bereits kurz berichtet über die Folgeerscheinungen der Abklemmung der Aa. carotides communes am Auge beim Kaninchen. Er hat als wesentliches Ergebnis festgestellt, daß der intraoculare Druck abnimmt und eine Verminderung der Kammerwasserproduktion sich derart geltend macht, daß nach der Punktion der Vorderkam-

mer ein spärlicheres, eiweißärmeres Kammerwasser abgesondert wird. Dabei hat Wessely aber nur die A. communis, nicht aber die A. carotides externae abgeklemmt. Dies ist aber unbedingt nötig, um die Ischämie möglichst stark zu machen, da bei alleiniger Abklemmung der Aa. communes die Aa. carotides externae doch noch Blut zugeführt bekommen durch die Aa. vertebrales über den Circulus Willisii und die Aa. carotides internae.

Weitere Untersuchungen wurden von Meurers angestellt. Er hat nach der Unterbindung der Aa. carotides communes oder externae beim Kaninchen wesentliche Veränderungen an den Augen festgestellt. Bei gleichzeitiger Communesligatur in 12 Fällen waren die Augenreflexe 80 Minuten bis 24 Stunden post operationem verschwunden. Mit Ausnahme von 3 Fällen bildete sich im Laufe der ersten zwei Tage eine beiderseitige Konjunktivitis aus, die mit einer wäßrigen, später eitrig aussehenden Sekretion einherging. Wie am Auge, so waren auch am Munde der Tiere Veränderungen festzustellen. Die Tiere, bei denen gleichzeitig die Communes abgebunden wurden, nahmen kein Futter mehr auf, sie hielten den Mund fest zusammen gepreßt. Der Unterkiefer war nur schwer abzuheben und blieb dann in dieser Stellung stehen. Der Mund fühlte sich kalt an. Die Schleimhäute sahen sehr blaß aus, die Zunge war stark belegt. Manchmal wurde Zahnknirschen beobachtet. Sobald der Mund der Tiere in Wasser getaucht wurde, versuchten sie zu trinken. Bei den Externatieren wurde das gleiche Verhalten wie bei der gleichzeitigen Communisunterbindung beobachtet, während man bei den Internatieren derartige Erscheinungen im Munde nicht beobachten konnte. Auch an der Nase der Tiere waren Folgeerscheinungen der Unterbindung der Aa. carotides communes oder externae zu sehen. Bei gleichzeitiger Abklemmung beider Communes wurde sofort das Aufhören der Nasenflügelbewegung beobachtet, während nach der Unterbindung der

Communes in Intervallen nichts zu bemerken war. Bei gleichzeitiger beidseitiger Unterbindung legten sich die Nasenflügel an das Septum an, sodaß die Oeffnungen stark verengt wurden. Ein bis zwei Tage später stellt sich außerdem eine starke gelbliche Sekretion aus der Nase ein. Dieselben Erscheinungen zeigten sich bei den Tieren, bei denen nur die Aa. carotides externae abgebunden waren, während die Tiere, bei denen nur die Aa. carotides internae abgebunden waren, derartige Erscheinungen nicht zeigten. Die wesentlichen Bedingungen für den Tod der Tiere bei gleichzeitiger Unterbindung der Aa. communes sind demnach in den Veränderungen in dem von den Externae versorgten Gebiet zu finden. Hier zeigt sich als unmittelbare Folge der gleichzeitigen Unterbindungen eine starke Ischämie von Ohr, Auge, Nase und Mund mit anschließendem „Katarrh" der zugehörigen Schleimhäute. Die in diesem Bereich liegenden Muskel werden nicht mehr bewegt, Nase und Mund sind ständig geschlossen.

Anatomische Vorbedingungen.

(Nach Krause: „Anatomie der Kaninchen".)

Die A. carotis communis verläuft hinter dem Muskulus sternohyoideus in ihrem oberen Teile auch hinter dem M. stereothyreoideus, an der lateralen Seite der Trachea, die sinistra auch vor dem Oesophagus aufwärts dann lateralwärts vom Kehlkopf bis zur Höhe des Angulus maxillae inferioris, lateralwärts vom oberen Ende des Muskulus sternohyoideus und hinter dem unteren Teile der Glandula parotis. Daselbst teilt sie sich in die Aa. carotis externa und interna.

A. carotis externa:

Die A. carotis externa ist im Verhältnis zur A. carotis interna stark entwickelt. Sie macht einen kleinen medianwärts konvexen Bogen, gibt von ihrer medialen vorderen Wand die A. laryngea, dann die Aa. lingualis und maxillaris externa, deren Ursprung öfters gemeinschaftlich ist ab, von

ihrer hinteren Wand die A. occipitalis, verläuft dann an der lateralen Seite des M. stylohyoideus major, an der medialen des M. pterygoideus internus aufwärts und spaltet sich in die AA. temporalis superficialis und maxillaris interna.

Die Versorgungsgebiete dieser Aeste und deren Abzweigungen sind folgende:

Die A. laryngea versorgt den M. hyothreoideus das obere Ende der Mm. sternothyreoideus und sternohyoideus und den Kehlkopf. Die A. occipitalis gibt Aeste zur Hinterhauptsgegend, die bis zur Scheitelgegend aufwärts reichen und einen starken Ast zu den hinteren Halsmuskeln. Die A. lingualis gibt Rr. sublingualis zu den Zungenmuskeln, erstreckt sich im M. genioglossus nach vorn und verästelt sich in der Zunge. Die A. maxillaris externa versorgt die glandula submaxillaris, die Kaumuskulatur, die Haut und die Muskeln der Wangen und Nasengegend, ferner die Gesichtsmuskeln und die Haut der oberen und unteren Lippe und endigt als A. angularis am vorderen Teil des unteren Augenlides. Die A. temporalis superficialis umfaßt das Gebiet der Muskeln des äußeren Ohres, Scheitelgegend, den M. masseter, Haut des Gesichtes und den hinteren Teil des unteren Augenlides. Die A. maxillaris interna versorgt mit ihren Aesten die Paukenhöhle, die Zähne des Unter- und Oberkiefers, die Dura mater, Augen und Augenmuskeln, Stirn, Gesicht und Zwischenkiefer, harten und weichen Gaumen, Nasenhöhle, Nasenscheidewand und den hinteren Teil des Labyrinthes der Nase.

Die A. carotis interna ist schwach entwickelt, wird von der A. carotis externa, die Mm. styloglossus und stylopharyngeus getrennt, verläuft an der medialen Seite der Bulla tympani oss. temporum aufwärts, tritt in den Canalis caroticus oss. temporum und durch denselben in die Schädelhöhle, verläuft an der medialen Seite des N. trigeminus, an der lateralen Seite des Corpus oss. sphenoidei posterioris im Sulcus caroticus nach vorn; wendet sich aufwärts an der

medialen Seite der Eintrittsstelle des N. oculomotorius in die Fissura orbitalis, letzteren Nerven rechtwinklig kreuzend. Auf diese Weise macht sie also drei Biegungen nachdem sie in das untere Ende des Canalis caroticus getreten ist. Sie gibt dann die Aa. communicans posterior und ophthalmica superior ab und spaltet sich in die Aa. cerebri anterior und media.

Die Versorgungsgebiete der A. carotis interna und ihrer Abzweigungen und deren Aeste sind die Augenhöhle, die Spitzen der Stirnlappen der Großhirnhemisphären, die obere Fläche des Stirnlappens und Hinterhautlappens, die untere und laterale Fläche des mittleren Teiles der Großhirnhemisphäre und in der Nasenhöhle die Conchae posteriores.

Methodik.

Bei meinen Versuchen beschränkte ich mich auf die Unterbindung einer A. carotis externa. Sie wurde direkt an der Verzweigungsstelle unterbunden und die Tiere dann beobachtet.

Operationstechnik.

Die Versuchsanordnung war in allen Fällen die gleiche. Das Tier wurde, nachdem es mit Morphium oder Urethan reichlich narkotisiert war, auf einem Brett aufgespannt. Ein Hautschnitt von ungefähr 2 cm Länge wird am unteren Kieferrand gelegt. Das subcutane Bindegewebe wird durchtrennt bis die Glandula submaxillaris zu sehen ist. Diese läßt sich leicht zur Seite schieben und man sieht eine Nische, die sich nach unten zu verengert, bis beide Wände zusammen stoßen. Man kann dann unschwer das Cornu majus (Zungenbein) sehen. Man nimmt es in die Pinzette und drückt es lateralwärts. Nach Durchtrennung des Bindegewebes tritt die A. carotis externa zu tage. Dieselbe wird direkt an der Verzweigungsstelle der Externa und Interna unterbunden. Dann wird die Glandula submaxillaris zurückverlagert und die Operationswunde durch schichtweise Vernähung der Wund-

ränder geschlossen. Um dann später die Gefäßversorgung studieren zu können, werden die Gefäße röntgenologisch durch eine Mennige-Gummiarabicumlösung zur Darstellung gebracht. In der Mehrzahl der Fälle wurde eine Kanüle in die A. carotis communis der operierten Seite eingebunden und unter langsamen Druck die Lösung injiziert unter Beobachtung im Röntgendurchleuchtungsschirm. In gewissen Abständen werden Röntgenbilder dargestellt. Von diesen Röntgenbildern werden dann zur Abbildung Pausen hergestellt.

Vorbereitung zur Injektion.

Die Tiere werden 24 Stunden vorher getötet und bei Zimmertemperatur aufbewahrt, da nach dieser Zeit die Gefäßdilatation eingetreten und die Muskelstarre ausgeschaltet ist. Jetzt wird der ganze Hals der Tiere frei präpariert, da ja die Injektion der Mennige-Gummiarabicumlösung von der A. carotis communis erfolgt. Bevor jedoch die Gefäße mit dieser Lösung gefüllt werden, werden dieselben erst mit physiologischer Kochsalzlösung gut durchspritzt, bis diese Lösung klar aus den Gefäßen austritt, damit kein Blut mehr in denselben ist, das später zu Undeutlichkeiten in den Röntgenbildern führen könnte.

Ergebnis.

Als wesentliches Ergebnis kann festgestellt werden, daß die Tiere bei einseitiger Unterbindung der A. carotis externa leben bleiben. Im Gegensatz zu den früheren Untersuchungen, wo beide Externae unterbunden waren, sind bei meinen Versuchen weder in der Mundhöhle, noch an der Nase oder an den Augen irgend welche Veränderungen festzustellen. Lediglich ist im Anschluß an die Operation Verminderung der Freßlust und eine kleine Gewichtsabnahme festzustellen. Die Schleimhäute werden nur vorübergehend anämisch. Nach einigen Tagen haben wir wieder bis auf die Operation normal wirkende Tiere vor uns.

Versuch 1.

a) Bei diesem Versuch kommt es mir in der Hauptsache darauf an, einen grundlegenden Einblick in die normale Gefäßversorgung des Kopfes zu gewinnen. Zu diesem Zweck wurde das Tier mit 2,4 Gramm 2%ig Morphium und 1,25 Gramm Urethan narkotisiert und dann getötet. Die rechte A. carotis communis wird frei präpariert, da von hier aus die Füllung der Kopfgefäße erfolgen soll. Dann wird 1 ccm der Mennige-Gummiarabicumlösung injiziert und anschließend daran eine Röntgenaufnahme gemacht. Die Röntgenaufnahme wurde li-re aufgenommen. (Abbildung 1).

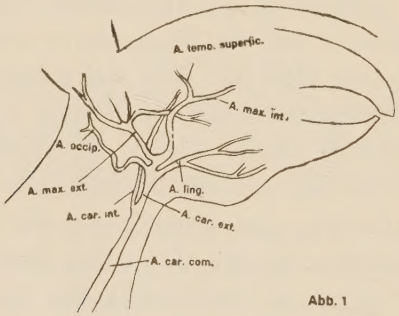

Abb. 1

Im Röntgenbild sieht man sehr schön die Verzweigungsstelle der A. carotis externa und der A. carotis interna. Die Interna sowohl als auch die Hauptäste der Externa sind soweit gefüllt, daß man deutlich das Versorgungsgebiet der einzelnen Aeste feststellen kann. So sind aus der Röntgenaufnahme die A. lingualis, die A. occipitalis die A. maxillaris externa, die A. temporalis superficialis und die A. maxillaris interna ohne weiteres zu sehen. (Versorgungsgebiet dieser Aeste siehe anatomische Vorbemerkungen).

b) Dasselbe Präparat wird verwandt, ebenfalls ist die Füllung die gleiche. Nur wird die Röntgenaufnahme nicht li-re, sondern dorso-ventral aufgenommen.

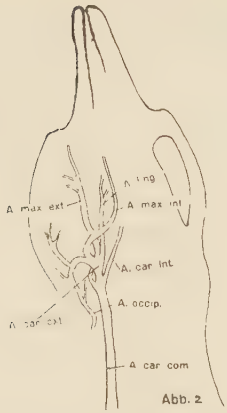

Abb. 2

Die Verzweigungsstelle der Externa und Interna ist hier nicht so deutlich, als beim ersten Bild. Dennoch kann sie sehr schön festgestellt werden. Auch hier sind die Hauptäste sehr gut und deutlich zur Darstellung gekommen.

Versuch 2.

a) Die Vorbereitungen zur Injektion sind die gleichen wie bei dem vorhergehenden Versuche. Dazu kommt nun, daß die linke A. carotis externa abgebunden wird. Das Injektionsmittel wird von der linken Carotis communis aus injiziert. Die Menge der injizierten Masse beträgt $^1/_2$ ccm. Die Aufnahme wird re-li vorgenommen. Das Röntgenbild zeigt nun folgenden Befund. (Abbildung 3.)

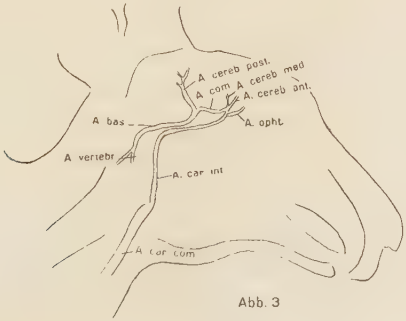

Abb. 3

Die Abbindungsstelle der A. carotis externa und der A. carotis interna ist deutlich sichtbar. Während nun das Versorgungsgebiet der Interna sehr schön gefüllt ist, kann man den Ausfall des gesamten Externagebietes feststellen. Den Verlauf der Interna kann man sehr schön verfolgen. Deutlich sieht man den Abgang der A. opthalmica superior und der A. communicans posterior, ebenso die Teilungsstelle der Interna in die A. cerebri media und die A. cerebri anterior, Außerdem ist noch die A. cerebri posterior, die A. basilaris und die A. vertebralis zu sehen.

b) Der einzige Unterschied besteht wieder wie bei Versuch in der dorso-ventralen Aufnahme. Dabei kommt ebenfalls das Internagebiet klar zum Vorschein, während vom Externagebiet auch hier nichts zu sehen ist. (Abbildung 4.)

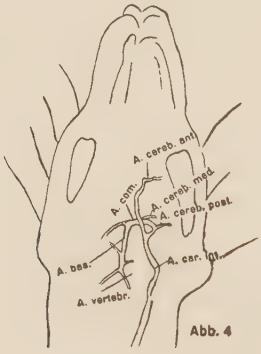

Abb. 4

Wie liegen nun die Verhältnisse bei dem Tier, bei dem eine Carotis externa über längere Zeit abgebunden wird?

Versuch 3.

Hierbei handelt es sich nun um einen chronischen Versuch, d. h. die A. carotis externa einer Seite wird über längere Zeit abgebunden. Die Operation und die Abbindung einer Externa wurde am 17. 7. 1934 vorgenommen. Getötet

und zur Aufnahme vorbereitet wurde das Tier am 17. 9. 1934, sodaß eine Beobachtungszeit von ungefähr 2 Monaten dazwischen liegt. Daß die Tiere in dieser Zeit der einseitigen Abbindung in keiner Weise beeinträchtigt wurden, ist bereits gesagt. Dieses Verhalten ist darauf zurückzuführen, daß von der nicht unterbundenen Seite die Blutversorgung des Kopfes übernommen werden kann. Es fragt sich nun aber weiter, ob diese als Notfallsfunktion anzusehende Blutversorgung durch die Gefäße der gesunden Seite direkt nach der Unterbindung einer A. carotis externa auf die Dauer die alleinige bleibt. Zu diesem Zwecke wurde die Gefäßfüllung bei Tieren vorgenommen, bei denen die A. carotis externa über 2 Monate abgebunden war. Die Vorbereitung für die Aufnahme sind auch hier die gleichen, wie bei den vorhergegangenen Versuchen. Der Verlauf der Füllung wird im Röntgendurchleuchtungsschirm und durch Röntgenaufnahme beobachtet. Injiziert wird von der abgebundenen Seite aus. (Abbildung 5.)

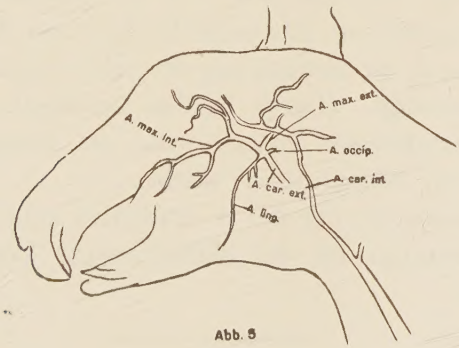

Abb. 5

Die Aufnahme ist re-li. Bei geringer Füllung wird nur die A. carotis interna gefüllt. Bei stärkerer Füllung sieht man, daß auch schon der obere Ast der A. maxillaris interna gefüllt ist. Injiziert man nun immer weiter Injektionsmasse, dann beobachtet man, daß sich allmählich die ganze Mundhöhle füllt. Die Röntgenaufnahme zeigt sehr schön die A.

carotis interna, die A. carotis externa, die A. lingualis, die A. occipitalis, die Aa. maxilaris externa und interna.

Es haben sich keine neuen Anastomosen gebildet, sondern die Ernährung geht über die A. interna. Deutlich sichtbar ist die Abbindungsstelle der A. carotis externa und interna (siehe Röntgenbild-Pause Abb. 5). Aus dem vorhergesagten geht nun hervor, daß die Mennige-Gummiarabicumlösung so grobkörnig ist, daß sie durch die kleinen Gefäße nicht durchgeht. Deshalb füllt sich beim kurz zuvor abgebundenen Kaninchen das Externagebiet nicht rückläufig über die Interna, wie dies beim Kaninchen, das über 2 Monate abgebunden war, der Fall ist, denn hier haben sich die normaler Weise schon bestehenden Anastomosen derartig erweitert, daß die Lösung von der A. carotis interna in das Externagebiet der gleichen Seite übergehen kann.

Zusammenfassung.

Neben der Blutversorgung von der gesunden Seite aus, wird das abgebundene Externagebiet auch von der operierten Seite aus durch die Erweiterung der schon bestehenden Anastomosen versorgt. (Durch Sektion bestätigt). Neubildung von Gefäßanastomosen können weder im Röntgenbild noch durch Sektion nachgewiesen werden.

Die Anastomose mit der A. transversa colli scheint nach unseren Versuchen für die Blutversorgung kaum in Frage zu kommen.

Am Schlusse meiner Arbeit ist es mir eine angenehme Pflicht, Herrn Prof. Dr. Koch, Vorstand der Abteilung für experimentelle Pathologie und Therapie am Kerckhoff-Institut zu Bad Nauheim, meinen verbindlichsten Dank für die Anregung zu der Arbeit auszusprechen.

Literaturverzeichnis.

Jüdell: Ueber den Einfluß der Blutabsperrung auf das Versorgungsgebiet der Ae. carotides externae. Diss. München 1933.

Sitzungsbericht der Physik. Med. Gesellschaft Würzburg N. 2, 1909, S. 23 ff.

Dr. med. Karl Meurers, Patholog. physiolog. Institut der Universität Köln-Lindenburg. Ztschr. für exp. Med. Bd. 46, S. 135 ff. 1925.

W. Krause: Die Anatomie des Kaninchens, Leipzig 1884.

Lebenslauf.

Geboren am 4. Dezember 1908 zu Ostheim bei Butzbach als Sohn des Landwirts Jakob Schneider IV. und dessen Ehefrau Elise geb. Gatzert besuchte ich daselbst von meinem sechsten bis zehnten Lebensjahr die Volksschule. Die Oberrealschule zu Butzbach besuchte ich bis zur Obersekunda. Dann ging ich in die Oberrealschule zu Bad Nauheim, wo ich im Jahre 1929 die Reifeprüfung bestand. Ich widmete mich hierauf dem Studium für Zahnheilkunde. An der Universität Marburg studierte ich die ersten 5 Semester. Das sechste Semester verbrachte ich an der Universität Innsbruck. Dann war ich 2 Semester an der Universität München immatrikuliert, wo ich am 13. Juni 1933 das zahnärztliche Staatsexamen bestand.

Meine akademischen Lehrer waren:

in Marburg: Brammer, Dittler, Eimer, Grüneisen, Göppert, Jakobshagen, Jaeck, Nauck, Meerwein, Seidel †, Strekker, Thiel, Versé, Wiedhopf.

in Innsbruck: Mayrhofer, Kumer.

in München: Borst, Falk, Forst, Hauenstein, Kranz, Reichenbach, Schmidt, Seiser.